



FACULDADE DE MEDICINA
UNIVERSIDADE DO PORTO

MESTRADO INTEGRADO EM MEDICINA

2013/2014

Joana Alexandra Monteiro Pereira
Patologia da longa porção do bicipite
braquial: novos conceitos de
tratamento

março, 2014

FMUP



FACULDADE DE MEDICINA
UNIVERSIDADE DO PORTO

Joana Alexandra Monteiro Pereira
Patologia da longa porção do bicipite
braquial: novos conceitos de
tratamento

Mestrado Integrado em Medicina

Área: Ortopedia e Traumatologia

**Trabalho efetuado sob a Orientação de:
Professor Doutor Manuel Gutierrez**

**Trabalho organizado de acordo com as normas da revista:
Revista Portuguesa de Ortopedia e Traumatologia**

março, 2014

FMUP

Eu, Joana Alexandra Martins Pereira, abaixo assinado, nº mecanográfico 200 80 1166, estudante do 6º ano do Ciclo de Estudos Integrado em Medicina, na Faculdade de Medicina da Universidade do Porto, declaro ter atuado com absoluta integridade na elaboração deste projeto de opção.

Neste sentido, confirmo que **NÃO** incorri em plágio (ato pelo qual um indivíduo, mesmo por omissão, assume a autoria de um determinado trabalho intelectual, ou partes dele). Mais declaro que todas as frases que retirei de trabalhos anteriores pertencentes a outros autores, foram referenciadas, ou redigidas com novas palavras, tendo colocado, neste caso, a citação da fonte bibliográfica.

Faculdade de Medicina da Universidade do Porto, 20 / 03 / 14

Assinatura conforme cartão de identificação:

Joana Alexandra Martins Pereira

NOME

JOANA ALEXANDRA MONTEIRO PEREIRA

CARTÃO DE CIDADÃO OU PASSAPORTE (se estrangeiro)

13744334

E-MAIL

joanampereira16@gmail.com

TELEFONE OU TELEMÓVEL

933787598

NÚMERO DE ESTUDANTE

200801166

DATA DE CONCLUSÃO

2014

DESIGNAÇÃO DA ÁREA DO PROJECTO

Ortopedia e Traumatologia

TÍTULO DISSERTAÇÃO/MONOGRAFIA (riscar o que não interessa)

Patologia da longa perna do bicipite braquial: novos conceitos de tratamento

ORIENTADOR

Professor Doutor Manuel Pereira Coutinho

COORIENTADOR (se aplicável)

É autorizada a reprodução integral desta Dissertação/Monografia (riscar o que não interessa) para efeitos de investigação e de divulgação pedagógica, em programas e projectos coordenados pela FMUP.

Faculdade de Medicina da Universidade do Porto, 20 / 03 / 2014

Assinatura conforme cartão de identificação:

Joana Alexandra Monteiro Pereira

Para ser grande, sê inteiro: nada
Teu exagera ou exclui.
Sê todo em cada coisa. Põe quanto és
No mínimo que fazes.
Assim em cada lago a lua toda
Brilha, porque alta vive.

Ricardo Reis

**Patologia da longa porção do bicípite braquial: novos
conceitos de tratamento**

**Pathology of the long portion of the biceps brachii: new
treatment concepts**

Joana Pereira

Revista Portuguesa de Ortopedia e Traumatologia

Faculdade de Medicina da Universidade do Porto
Alameda Prof. Hernâni Monteiro
4200-319 Porto
Portugal

E-mail para contacto: joanampereira16@gmail.com

Declaração de conflito de interesses: Nada a declarar.

Resumo

Objectivo

Revisão da literatura atualizada sobre patologia da longa porção do bicípite braquial, incluindo os mais recentes avanços no que diz respeito à intervenção terapêutica e às controvérsias existentes na escolha da mesma.

Fontes de dados

Pesquisa na base de dados Pubmed, usando como termos chave “long head of biceps brachii”, “tenotomy” e “tenodesis” tendo sido seleccionados apenas artigos publicados nos últimos 15 anos. Outros artigos foram pesquisados a partir de referências dos anteriores.

Síntese de dados

A revisão efetuada revelou que tanto a tenodese como a tenotomia são opções viáveis de tratamento e com elevada taxa de sucesso. O nível de atividade e a idade do paciente são determinantes na opção da técnica cirúrgica.

Na tenodese, a opção por técnica aberta ou artroscópica, proximal ou distal, com as diferentes possibilidades de fixação, deverá ser feita integrando diversas variáveis, assim como a experiência do cirurgião.

Outras modalidades cirúrgicas, como o desbridamento, ou a reparação da âncora bicipital são utilizadas em casos seleccionados.

Conclusões

É muito importante fazer sempre uma correta avaliação clínica, imagiológica e artroscópica das lesões da longa porção do bicípite. O seu papel na origem da omalgia não deve ser nunca negligenciado e deve ser sempre objeto de tratamento.

Existem actualmente técnicas para o tratamento destas lesões que parecem mostrar resultados satisfatórios e promissores. Contudo, levantam-se ainda muitas questões quanto à escolha do melhor procedimento, pelo que é necessário efetuar mais estudos a longo prazo.

Palavras-chave: Longa Porção do Bicípite Braquial, Tenotomia, Tenodese, Indicações cirúrgicas, Tratamento

Abstract

Goal

Literature review of the pathology of the long head of biceps brachii, including the latest developments regarding therapeutic intervention and its controversies.

Sources of data

Search in Pubmed database using key terms such as "long head of biceps brachii", "tenotomy" and "tenodesis". Published articles in the past 15 years were selected. Other articles were searched from the previous references.

Summary of data

The review revealed that both tenodesis as tenotomy are viable treatment options with high success rate. The activity level and patient age are determinant in the choice of surgery technique.

In tenodesis, the choice of open or arthroscopic, proximal or distal technique with variable clamping should be done integrating several variables, as well as the surgeon's experience.

Other surgical procedures such as debridement or repair of the biceps anchor are used in selected cases.

Conclusion

It is very important to always make a correct clinical, imaging and arthroscopic evaluation of lesions of the long portion of biceps brachii. Its role in the origin of shoulder pain should never be neglected and should always be processed.

Currently there are techniques to treat these lesions which appear to show satisfactory and promising results. However, many questions still arise regarding the choice of the best procedure, therefore further studies are needed in the long term.

Key – words: Long head of the biceps brachii tendon, Tenotomy, Tenodesis, surgical indications, treatment

Introdução

A patologia da longa porção do bicípite é comum, ocorrendo geralmente associada a lesões da coifa dos rotadores. Quando não tratada de forma adequada, pode ser responsável por dor persistente e disfunção funcional do ombro.

Recentemente, tem vindo a constatar-se um interesse crescente por esta patologia devido à inconsistência dos resultados e limitações dos estudos publicados, com implicações na escolha do tratamento. Além disso, o avanço das técnicas cirúrgicas e artroscópicas originou um aumento nas indicações e complexidade das cirurgias.

O objectivo deste trabalho baseia-se em apresentar uma revisão da literatura atualizada sobre patologia da longa porção do bicípite braquial, incluindo os mais recentes avanços no que diz respeito à intervenção terapêutica e às suas controvérsias.

Fonte de dados

A base de dados usada foi a Pubmed, usando como termos chave “long head of biceps brachii”, “tenotomy” e “tenodesis”, tendo sido seleccionados apenas artigos publicados nos últimos 15 anos, salvo uma ou outra exceção que nos pareceu justificar-se pela sua relevância clínica. Outros artigos foram pesquisados a partir de referências dos anteriores.

Foram excluídos artigos que se referiam à patologia da porção curta e à distal do bicípite braquial.

A qualidade científica destes foi garantida pelo prestígio internacional das revistas que integravam.

Anatomia e função

O bicípite braquial origina-se a partir de dois tendões proximais. A curta porção tem origem na apófise coracóide e é extra-articular, ao contrário da origem da longa porção do bicípite (LPB) que é em 45 % dos casos no labrum glenóide superior e 30 % no tubérculo supraglenoidal, sendo 25% em ambos. [1,2,3]

Na articulação gleno-umeral (GU), o tendão é envolto numa bainha sinovial que termina na goteira bicipital. Como resultado, o tendão é uma estrutura intra articular e extra sinovial, sendo estável dentro da articulação. [2,4]

Assim que o tendão entra na goteira bicipital é rodeado por um sling, constituído pelo ligamento coraco-umeral, ligamento GU superior, fibras do supra-espinhoso e fibras do subescapular. Apesar das tuberosidades da goteira contribuírem para a estabilidade do tendão, o sling é o principal estabilizador do tendão na goteira. [2,5] Já o ligamento transversal do úmero não tem qualquer função na estabilização do tendão. [3]

Distalmente à goteira bicipital, a LPB une-se à porção curta para formar a “barriga” do bicípito ao nível da inserção do deltóide, terminando esta na tuberosidade do rádio e na aponevrose bicipital. [4,6]

Estudos recentes demonstram uma zona avascular na região da glenóide superior, 1-3 centímetros da origem do tendão, aumentando a suscetibilidade de rutura. [5]

O bicípito braquial atravessa duas articulações, permitindo ao músculo ter mais do que uma função. A função como flexor do cotovelo e supinador do antebraço está bem estabelecida, contudo a sua função no ombro é controversa. [2,4] Alguns autores consideram o bicípito braquial como um apêndice do ombro, sem função aparente. [5,7] Estudos anatómicos, biomecânicos e eletromiográficos determinaram a função do bicípito braquial: depressor da cabeça do úmero e estabilizador da articulação GU. O bicípito é também um fraco abductor do ombro. [8-11]

A LPB desempenha uma função primária ao nível do cotovelo, contudo não tem uma função primária no ombro, mas sim, múltiplas funções secundárias. A ausência de uma função evidente ao nível do ombro, não permite estabelecer um teste clínico de diagnóstico exclusivo de patologia do bicípito braquial. [2,12]

Classificação

Lesões envolvendo a LPB podem habitualmente ser classificadas em três tipos: inflamatórias, instabilidade ou traumáticas. Contudo, numerosos autores classificam-nas de

acordo com a sua localização anatómica, processo patológico envolvente e estado do tendão. [13-15]

Patologia

A tendinopatia, instabilidade, rutura e lesões SLAP constituem o grupo de doenças que podem afectar a LPB. Lesões da LPB estão associadas com ruturas da coifa dos rotadores em 90 % dos casos, mas na artrite GU está também frequentemente presente. [13,16,17]

As tendinopatias da LPB incluem a tendinite/tenossinovite inflamatória e a tendinose degenerativa. [18,19] A LPB é especialmente susceptível às condições inflamatórias devido à sua bainha sinovial e ao espaço reduzido da goteira bicipital, assim como à tração repetitiva, fricção e rotação GU que comprimem o tendão. [8,20,21]

Tenossinovite, tendinose, delaminação, pré rutura e rutura constituem a história natural progressiva da patologia degenerativa do bicipite. [22] A tendinite primária resulta da inflamação isolada do tendão na goteira bicipital, sem outra patologia do ombro associada, ocorrendo em apenas 5% dos pacientes. [2,8,19,23,24] Maioritariamente, ocorre em atletas jovens envolvidos em atividades de lançamento repetitivas. [4,19,24] 95 % das tendinites da LPB são secundárias a outra patologia do ombro. Processos inflamatórios que afectem a coifa dos rotadores afectam também a LPB. Neviasser demonstrou uma forte associação entre rutura da coifa dos rotadores e tendinite do bicipite, já Neer refere que 95% destas tendinites são secundárias a conflito subacromial. [8,25]

Osteófitos acromiais, espessamento do ligamento coraco-umeral e osteófitos da goteira bicipital, todos contribuem para a degeneração progressiva do tendão, pelo que habitualmente a tendinose ocorre em pacientes mais velhos pelo excesso de uso do tendão, ao longo do tempo. [17,26,27]

A rutura da LPB corresponde a 96 % das ruturas do bicipite braquial e pode resultar de um processo degenerativo ou de um evento traumático. A maioria destas ocorre entre a 4^a e 6^a décadas de vida, secundariamente a um processo degenerativo associado a instabilidade do tendão ou conflito subacromial. As ruturas traumáticas afetam geralmente indivíduos mais jovens, durante a prática de desporto. [9,21,28,29] O local mais comum de ruptura é a goteira bicipital, contudo esta lesão pode ocorrer na junção musculotendinosa ou próximo à origem

da LPB ou, mais raramente, na "barriga" do bicipite. [16,21,30-32] A dor e disfunção surgem geralmente associadas a ruturas parciais. A rutura completa pode aliviar os sintomas, causando em alguns casos deformidade de Popeye. A presença de adesões ou hipertrofia do tendão pode prevenir a sua migração distal e a consequente deformidade. [9,13]

A instabilidade do bicipite varia entre subluxação e luxação e está também frequentemente associada a patologia da coifa dos rotadores, em especial do subescapular. [4,17,33] O sling é uma estrutura habitualmente afectada na instabilidade do tendão, assim como também uma goteira rasa predispõe a instabilidade. Mesmo nas luxações completas, o ligamento transversal pode permanecer intacto. [4,13,34]

Quando há pequena migração da LPB na goteira, como nas subluxações, resultam manifestações clínicas distintas da luxação. A subluxação implica dor frequentemente, enquanto luxação manifesta-se por pseudo paralisia do ombro. As luxações mediais ocorrem associadas a rutura do subescapular, enquanto as posteriores ocorrem associadas à do supra-espinhoso. As luxações completas ocorrem apenas medialmente e são menos frequentes do que as laterais. [9,13,35,36]

O termo "lesão SLAP" foi introduzido por Snyder et al com o objectivo de descrever o espectro de lesões do labrum superior e origem da LPB, classificando as lesões em 4 tipos. [3] Os tipos 1 e 3 envolvem o labrum superior, sem afectar a LPB. No tipo 2, mais comum, existe destacamento do tendão da LPB do labrum superior. O tipo 4 caracteriza-se pela rutura do labrum que se prolonga para o tendão. Outros autores descreveram posteriormente mais alguns tipos de lesão, segundo a extensão da lesão labral, até esta ser circunferencial (tipo 10). [3,37-42]

O mecanismo de lesão SLAP é variável. Lançamento repetido, hiperextensão, queda sobre mão estendida, levantamento de peso, trauma directo e o chamado mecanismo de "peel back" foram implicados na sua patogenia. Contudo, é geralmente a combinação de vários mecanismos que está na origem destas lesões. Em consequência, apenas cerca de 28% das lesões SLAP ocorrem isoladamente. [3,31,37-39,43,44]

Diagnóstico

O exame físico na patologia da LPB não é específico, não sendo diagnóstico da patologia. [13]

Dor vaga na zona anterior do ombro e palpação dolorosa da goteira bicipital pode indicar lesão da LPB, sendo difícil distinguir de outras patologias associadas, especialmente da coifa dos rotadores. Um exame completo deve ser, por isso, realizado com particular atenção à patologia concomitante da coifa dos rotadores e lesões SLAP. [3,9,13,45]

Pressão na barriga do bicipite braquial, teste Speed e Yergason têm moderada especificidade no diagnóstico de patologia da LPB, contudo têm baixa especificidade nas lesões SLAP. [13,46] Holtby e Razmjou determinaram sensibilidade de 32% e especificidade de 75% no diagnóstico de patologia da LPB para o teste de Speed, e sensibilidade de 43% e 79% de especificidade no teste de Yergason. Ambas as manobras, apesar de não serem específicas, quando positivas indicam patologia do ombro. [13] Similarmente, Kibler et al determinaram a acuidade do teste de Yergason, Speed, “bear hug”, “upper cut”, pressão do bicipite e O’Brien na determinação de lesões da LPB e reportaram uma elevada sensibilidade mas baixa especificidade no teste “bear hug” e “upper cut”. [28] O teste O’Brien é utilizado na detecção de patologia do labrum superior. De acordo com a evidência, a combinação do teste de Speed com o teste “upper cut” é recomendado na detecção de patologia da LPB. [9,13]

Na radiografia convencional, é possível visualizar calcificações da goteira bicipital e deformidades causadas por fracturas e osteófitos mas esta tem elevadas limitações no diagnóstico de patologia da LPB. As incidências mais utilizadas são a antero-posterior em rotação externa, a axilar e a incidência de Fisk. [4,5,47,48]

A ecografia tem demonstrado um interesse crescente devido à elevada sensibilidade na detecção de ruturas totais e instabilidade. Contudo, demonstra menor sensibilidade quando se trata de lesões parciais, tendinites e lesões SLAP. [2,3,13,49-52]

A ressonância magnética nuclear (RMN) permite uma excelente visualização do complexo labral superior, coifa dos rotadores, tendão do bicipite, goteira bicipital e mesmo osteófitos que possam estar presentes. [3,5] No entanto, os achados da RMN têm baixa correlação com os encontrados na artroscopia no caso de tendinite e ruturas parciais, e por

isso, nestes casos e nas lesões SLAP, a artro-RMN deve complementar o diagnóstico. [3,5,13,47,53,54]

É sabido que, a injeção subacromial de lidocaína alivia a dor nas ruturas da coifa, mas não tem efeito semelhante na patologia do bicipite. Por este motivo, é um método que pode ajudar no diagnóstico diferencial. [3]

A artroscopia continua a ser considerada o gold standard na detecção e tratamento da patologia da LPB, visto que permite uma avaliação do tendão desde a sua origem até à goteira, assim como avaliar o sling e a estabilidade do tendão. [3,9,13]

Tratamento

A patologia da LPB isolada é incomum, sendo importante diagnosticá-la e tratá-la simultaneamente com a restante patologia do ombro associada. A opção pode ser conservadora ou cirúrgica.

Uma revisão bibliográfica acerca dos tratamentos e das controvérsias existentes actualmente, será realizada, com o objectivo de clarificar a decisão terapêutica.

Tratamento conservador

O tratamento inicial de lesões envolvendo a LPB começa por ser conservador. A cessação das atividades de lançamento e os anti inflamatórios não esteróides (AINE'S) constituem a fase inicial do tratamento. Posteriormente, após o controle da dor, a recuperação da mobilidade normal do ombro assim como reforço da musculatura peri-articular, constituem as fases seguintes. [39,55,56]

Para além do repouso e AINE'S, a injeção de corticóide intra articular ou na baínha sinovial do tendão inflamado nos pacientes com dor severa, pode ser útil. [57] O tratamento da tendinite secundária e da rutura parcial da LPB deve ser direccionado para a causa subjacente, principalmente a coifa dos rotadores, devendo então estas infiltrações ser dirigidas para a região subacromial. [3,57,58]

Apenas em casos raros de rutura traumática da LPB, é necessária a cirurgia. No entanto, Deutch et al demonstraram que nem sempre o tratamento conservador da rutura é totalmente satisfatório, resultando em possível disfunção com redução da supinação, pronação ou flexão do cotovelo e manutenção dos sintomas algícos, especialmente em pacientes mais jovens. [3]

Quer na instabilidade do tendão, quer nas lesões da sua inserção (SLAP), o interesse do tratamento conservador é extremamente limitado. Apenas nos pacientes mais idosos poderá haver algum interesse na utilização de injeções de corticóides e terapia direccionada à coifa dos rotadores, mas também aqui são raros os pacientes mais jovens que beneficiam destes tratamentos. Assim, apenas um pequeno grupo de pacientes com lesões SLAP tipo 1 (geralmente degenerativas) poderão beneficiar com o tratamento conservador. [3,39,59-61]

O objectivo do tratamento conservador deve ser pois, reduzir a dor, aumentar a mobilidade e restaurar a força nos pacientes que não são submetidos a cirurgia, pelo que nos casos especiais referidos, esquemas adequados de reabilitação poderão ser úteis. [3,39]

Tratamento cirúrgico

A intervenção cirúrgica é indicada após 12 semanas de tratamento conservador sem resultados satisfatórios, sendo recomendada na maioria das patologias da LPB. Diversas modalidades cirúrgicas foram descritas. [4,13,24,59,60,62,63]

O tratamento cirúrgico ideal da patologia da LPB continua a ser objecto de intensa controvérsia. Tenotomia e tenodese são as modalidades principais de tratamento. [13,19,49,64] Frost et al demonstraram ausência de diferença entre ambas, no alívio da sintomatologia da patologia da LPB, pelo que as duas técnicas são consideradas opções com elevado sucesso. [65]

Rutura parcial com >25% do tendão afectado, ruturas longitudinais sintomáticas, subluxação medial do tendão, rutura do sling, tendinopatia que não responde ao tratamento conservador, pacientes jovens com instabilidade do tendão, instabilidade do tendão após rutura da coifa dos rotadores e lesões SLAP (excepto algumas tipo 1) constituem indicações cirúrgicas na patologia da LPB. [13,19,59,60]

Em todas estas situações, a idade e o nível de atividade do doente são determinantes na escolha do procedimento. Nos pacientes mais jovens e ativos que queiram evitar deformidade estética, a tenodese é o procedimento preferido. Neste grupo etário, em lesões SLAP, poderá ser de considerar a reparação da lesão do complexo bicipito labral superior. A tenotomia é mais utilizada nos pacientes mais velhos com poucas demandas funcionais e sem preocupação em relação à eventual deformidade. [13,66]

Tenotomia artroscópica

A tenotomia do bicipite é uma excelente alternativa à tenodese tradicional. Trata-se de uma técnica muito simples, com baixa morbidade e rápida reabilitação, consistindo na seção artroscópica do tendão junto da sua inserção proximal com subsequente retração deste para a goteira bicipital (Figura 1). Se não ocorrer retração, a porção intra articular deverá ser removida da articulação. [2,64]

Walch et al reportaram melhoria pós operatória na escala de Constant com 87% dos pacientes satisfeitos ou muito satisfeitos após tenotomia artroscópica. [67] Gill et al demonstraram resultados positivos com a tenotomia do bicipite em pacientes com tendinopatia, instabilidade ou rutura parcial, com melhoria dos sintomas, sendo que 90% dos pacientes retornaram ao nível de atividade prévio, sem sintomas álgicos. Fadiga, desconforto e redução do poder de flexão e supinação foram complicações relatadas em 34% dos pacientes. [13,68]

A incidência de deformidade de Popeye devido à migração da LPB após tenotomia é comum. Segundo, Kelly et al, a deformidade pode existir em repouso ou durante a flexão do cotovelo em 70% dos pacientes. Um dado interessante foi a existência de diferença entre os sexos, sendo que os 83% dos homens apresentaram deformidade pós tenotomia, enquanto apenas 37% das mulheres apresentaram o mesmo resultado. [2,14] Pacientes com processos inflamatórios crónicos da LPB podem desenvolver um tendão hipertrofiado e achatado, impedindo a migração distal pós tenotomia. Adesões à goteira podem também evitar a deformidade. [9,47]

Bradbury descreveu uma interessante variação da técnica cirúrgica, em que o tendão é seccionado conjuntamente com uma porção do labrum superior, com o objectivo de prevenir a

deformidade. A técnica consiste na formação de um bolbo na LPB que fica aprisionada na porção intra articular da goteira bicipital, limitando a excursão distal e retração do tendão. [13]

Tendinopatia da LPB no contexto de ruturas maciças da coifa dos rotadores, omalgia intensa atribuída a patologia da LPB, rutura irreparável da coifa dos rotadores e falha na descompressão subacromial em que o bicipite está implicado na dor são assim indicações para tenotomia artroscópica. [2,42,68]

A rápida reabilitação após tenotomia também é outra das vantagens desta técnica, visto que na tenodese esta será mais lenta, principalmente nas primeiras 6 semanas, de modo a proteger a cicatrização do tendão. [4]

Tenodese aberta

A tenodese aberta é, para alguns autores, o tratamento de escolha para pacientes jovens, atletas e que querem evitar a deformidade. O objectivo da técnica é melhor manter a relação comprimento-tensão do bicipite. Ao fazê-lo, é possível prevenir a atrofia do músculo, evitar sintomas álgicos e manter a força de flexão e supinação do cotovelo. [4,13,19,69-73]

Diversos locais de re-colocação do tendão foram descritos, incluindo fixação na pequena tuberosidade, apófise coracóide, goteira bicipital, ligamento transvers do úmero, pequena porção do bicipite, tendão do peitoral maior ou num túnel ósseo em localização subpeitoral. [14,70-73] A controvérsia gera-se actualmente em torno da melhor localização de fixação do tendão, e se esta deve ocorrer ou não abaixo do goteira bicipital. Contudo, um estudo retrospectivo demonstrou a necessidade de mais evidências no uso de tenodese distal em comparação com a proximal, pelo que ainda não há unanimidade. [13,47]

Várias técnicas cirúrgicas foram descritas: túnel ósseo e parafuso de interferência ou fixação com âncoras, quer por via aberta quer artroscópica, nas diversas localizações.

Kilicoglu e Burkhart, comparando o uso de parafuso de interferência e as suturas de âncora, concluíram que o parafuso de interferência tem uma maior força de fixação, permitindo uma flexão ativa do cotovelo prematuramente pós cirurgia. [2,13] Maior

complexidade do procedimento e longo período de reabilitação em relação à tenotomia, continuam a colocar ao cirurgião uma decisão difícil. [47]

A tenodese subpeitoral, por cirurgia aberta, é um procedimento eficiente e reprodutível, permitindo a remoção completa do tendão do goteira bicipital, evitando assim deixar tecido inflamado nesta área, que poderia causar estenose persistente ou tenossinovite. [13,73] Tenotomia da base, incisão aberta 1 cent superior ou inferior ao tendão do peitoral maior, retracção do tendão, formação de túnel ósseo na base da goteira bicipital, realização da tenodese com parafuso numa posição subpeitoral constituem as etapas da tenodese subpeitoral. O túnel ósseo deve ser realizado com precaução, evitando atingir o córtex do úmero, o que a acontecer poderia aumentar o risco de fractura. [73]

Mazzocca et al concluíram que este procedimento aliviava as queixas algicas e permitia manter a relação anatómica do músculo. Millet comparou a tenodese subpeitoral com fixação por sutura e a tenodese aberta com parafuso de interferência, demonstrando ausência de diferenças estatística ou clinicamente significativas entre os grupos nas escalas VAS, ASES e Constant. Ambos os métodos demonstraram alívio da dor e ausência de deformidade de Popeye. [13,73]

Nas ruturas da LPB, o tratamento cirúrgico com tenodese aberta subpeitoral é o tratamento de primeira escolha nos pacientes jovens e mais ativos. [9,32]

Tenodese artroscópica

A tenodese artroscópica do bicipite é uma técnica em crescendo de utilização, podendo ser realizada com recurso a parafusos de interferência, âncoras de sutura ou fixação às partes moles (Figura 2). [4] A fixação é efectuada proximalmente à goteira bicipital, o que pode aumentar a dor pós operatória e a possibilidade de tenossinovite da bainha sinovial. O ponto de fixação sendo proximal comparado com a tenodese subpeitoral, pode ter como complicação a não visualização de patologia localizada na goteira bicipital, o que pode resultar em rutura do tendão distalmente, na área lesada. [13,34,74-78]

Boileau descreveu a utilização da técnica através de tenotomia e parafuso de interferência bio-absorvível na goteira bicipital, demonstrando uma elevada melhoria na escala de Constant no pós-operatório. Apenas 10% dos pacientes demonstraram redução da

força em relação ao lado contralateral e 5% diferença no contorno do músculo. Drakos et al reportaram a presença de 5% dos pacientes com deformidade de Popeye, 12,5% com sintomas álgicos, 95% com alívio dos sintomas e ausência de sensibilidade sobre a goteira bicipital e 80% classificaram os resultados da tenodese como bom, muito bom ou excelente. [13]

Como se constata, diferentes técnicas de tenodese artroscópica foram descritas por diversos autores, contudo não existe evidência para confirmar ou refutar qualquer uma delas. Mesmo a técnica de fixação às partes moles que consiste na fixação da LPB no subescapular, supra-espinhoso ou em ambos, sendo uma técnica com reduzida complexidade, depende da integridade dos tecidos adjacentes pelo que deve ser efetuada com precaução. A tenodese artroscópica sendo um procedimento mais complexo em relação às outras técnicas, apresenta uma curva de aprendizagem maior. Diversos autores reportaram o uso desta técnica sem resultados objectivos que permitam aceitar ou recusar o uso da mesma. [13,47,73,75, 79, 80]

Cirurgia reparativa e desbridamento

As lesões SLAP tipo 2, são habitualmente tratadas com fixação artroscópica do labrum usando âncoras de sutura apropriadas, permitindo a estabilização da âncora do bicipite braquial (Figura 3). Maioritariamente, 2 âncoras de sutura posterior, ou 1 anterior e outra posterior à inserção da LPB são preferencialmente utilizadas. No entanto, alguns trabalhos têm revelado que em praticantes de desportos de lançamento que apresentam estas lesões tipo 2, apenas 75% dos atletas de alta competição regressam ao nível competitivo anterior quando é efetuada a reparação, pelo que nestes casos se deve ponderar imediatamente a tenodese. [17,44,49,81-83]

O tratamento das lesões SLAP tipo 4 é mais complexo e baseado na extensão da rutura da LPB. Se a rutura envolver mais de 30 % deste, a decisão é baseada na atividade do paciente. Nos mais velhos, mais sedentários e com sintomas de tendinite predominantes, desbridamento do labrum e tenodese do bicipite é realizada. Ao contrário, nos pacientes mais ativos e jovens, a reparação artroscópica da LPB e do labrum deve ser realizada. [82]

No desgaste superficial do tendão sem patologia associada, o desbridamento do bicipite é uma opção viável. O tecido desgastado é ressecado, e este não deve comprometer

mais de 25-50% do tendão. É um procedimento pouco utilizado devido à recorrência dos sintomas. [84]

Outro procedimento que pode ser utilizado na tendinopatia primária, é a sinovectomia peritendinosa. Contudo, este gesto está limitado à região mais proximal do tendão pelo que os sintomas podem persistir após o procedimento. [9,85]

A reconstrução do sling foi proposta por diversos autores para o tratamento da instabilidade da LPB. [50]

Controvérsias

Quando há perda de elevação ativa por rutura maciça da coifa dos rotadores e a reparação não está indicada, a tenotomia ou tenodese da LPB podem ajudar a restaurar a mobilidade ativa. Já a rutura da coifa com artrose GU, ou necrose da cabeça do úmero, é considerada uma contra indicação para a libertação cirúrgica do tendão. Actualmente, a questão centra-se na realização da tenotomia a todos os pacientes que apresentam perda da elevação no contexto de uma rutura completa da coifa dos rotadores. [4,67]

A possibilidade de executar tenotomia ou tenodese do bicipite aquando uma reparação da coifa dos rotadores é uma questão controversa. Alguns cirurgiões indicam uma tenodese de rotina para todas as reparações de ruturas da coifa, alguns indicam apenas na associação com ruturas do subescapular e outros apenas na presença de patologia evidente da LPB. Estudos anatómicos e clínicos demonstram uma tendência para a degenerescência do tendão na porção extra articular após rutura da coifa, sendo directamente proporcional à extensão da lesão na coifa e à idade do paciente. Assim é defensável que, na presença de rutura da coifa dos rotadores, se incorpore a tenodese na altura do reparo cirúrgico da mesma. [4,19,21]

A reparação das lesões SLAP tipo 2 concomitantemente com descompressão subacromial gera controvérsia entre diversos autores. Coleman et al reportaram que a reparação com acromioplastia é capaz de prevenir síndrome de conflito subacromial residual. Tenodese artroscópica da LPB é uma alternativa viável à reparação das lesões SLAP e pode ser útil quando esta falha. Pacientes com SLAP e rutura coifa dos rotadores realizam reparação cirúrgica do SLAP (ou tenodese do bicipite) e da coifa dos rotadores. Se ocorrer de modo concomitante com outras patologias, como osteoartrite degenerativa ou lesões do

labrum degenerativas, deve ser realizada tenotomia ou tenodese da LPB, uma vez que a reparação da SLAP não está indicada. [9,44,81,83]

Além da controvérsia gerada entre tenotomia e tenodese e das suas indicações, o debate centra-se também, como já referimos, em torno da melhor localização da fixação do tendão na tenodese, e se esta deve ocorrer abaixo da goteira bicipital. Localizações proximais, embora mais propensas a técnicas artroscópicas, podem resultar numa percentagem não desprezível de pacientes com omalgia anterior relacionada com o tendão remanescente. [13,73]

Conclusão

O tratamento de patologia da LPB permanece controverso apesar do avanço das técnicas artroscópicas. [13]

As evidências não demonstram diferenças nos outcomes, comparando tenotomia e tenodese. Ambos os procedimentos têm uma taxa de sucesso e falha similares. A tenotomia é mais simples e rápida, com fácil reabilitação pós operatória. A tenodese é recomendada em pacientes mais jovens, ativos e com preocupações estéticas, sendo uma técnica mais complexa e, por isso, mais passível de falhas.

Devido às diferenças de opinião dos especialistas e à falta de evidência clínica, estudos relevantes, apropriados e bem conduzidos devem ser realizados para a sua comparação. [64]

Um algoritmo de tratamento, baseado na evidência actual, é proposto e apresentado na Figura 4, podendo ser um auxiliar para uma correta decisão terapêutica final.

Bibliografia

- 1- Habermeyer P, Kaiser E, Knappe M. Functional anatomy and biomechanics of the biceps tendon. *Unfallchirurg*.1987; 90:319–329.
- 2- Lam F, Mok D. Treatment of the painful biceps tendon—Tenotomy or tenodesis? *Current Orthopaedics*. October 2006; 20(5): 370-375.
- 3- Krupp R, Kevern M, Gaines M, Kotara S, Singleton S. Long Head of the Biceps Tendon Pain: Differential Diagnosis and Treatment. *Journal of Orthopaedic & Sports Physical Therapy*. February 2009; 39(2): 55-70.
- 4- Ahrens P, Boileau P. The long head of biceps and associated tendinopathy. *J Bone Joint Surg Br*. 2007; 89(8):1001–1009.
- 5- Ditsios K, Agathangelidis F, Boutsiadis A, Karataglis D, Papadopoulos P. Long Head of the Biceps Pathology Combined with Rotator Cuff Tears. *Advances in Orthopedics*; 2012, ID 405472, 6 pages.
- 6- Platzer. *Werner Color Atlas of Human Anatomy*. 2004; Vol. 1: Locomotor System 5th ed: 154.
- 7- Lippman R. Bicipital tenosynovitis. *Arch Surg*. 1943; 47(3):283-296.
- 8- Post M, Benca P. Primary tendinitis of the long head of the biceps. *Clin Orthop Relat Res*. 1989; 246:117–125.
- 9- Ejnisman B, Monteiro G, Andreoli C, Pochini A. Disorder of the long head of the biceps tendon. *Br J Sports Med*. 2010; 44: 347-354.
- 10- McGough R, Debski R, Taskiran E, Fu F, Woo S. Mechanical properties of the long head of the biceps tendon. *Knee Surg Sports Traumatol Arthrosc*.1996; 3(4):226-229.
- 11- McMahon P, Burkart A, Musahl V, Debski R. Glenohumeral translations are increased after a type II superior labrum anterior-posterior lesion: A cadaveric study of severity of passive stabilizer injury. *J Shoulder Elbow Surg*. 2004; 13(1):39-44.
- 12- Edwards T, Walch G. Open Biceps Tenodesis: The Interference Screw Technique. *Techniques in Shoulder and Elbow Surgery*. 2003; 4(4):195-198.
- 13- Khazzam M, George M, Churchill R, Kuhn J. Disorders of the long head of biceps tendon. *J Shoulder Elbow Surg*. 2011; 1-10.
- 14- Burkhead W, Habermeyer P, Walch G, Lin K. *The biceps tendon*. Philadelphia: Saunders Elsevier.2009; 4th ed, 2: 1309-60.
- 15- Walch G, Nove-Josserand L, Boileau P, Levigne C. Subluxations and dislocations of the tendon of the long head of the biceps. *J Shoulder Elbow Surg*. 1998;7:100-8.

- 16- Beall D, Williamson E, Ly J, Adkins M, Emery R, Jones T. Association of biceps tendon tears with rotator cuff abnormalities: degree of correlation with tears of the anterior and superior portions of the rotator cuff. *AJR Am J Roentgenol.* 2003; 180:633-9.
- 17- Murthi A, Vosburgh C, Neviasser T. The incidence of pathologic changes of the long head of the biceps tendon. *J Shoulder Elbow Surg.* 2000; 9:382-5.
- 18- Garrett M, Snyder S, Mair C. Tendinopathy of the Long Head of the Biceps. Maffulli N (ed): *Rotator Cuff Tear.* Med Sport Sci. Basel, Karger. 2011;57: 76–89.
- 19- Nho S, Strauss E, Lenart B, Provencher M, Mazzocca A, Verma N. Long head of the biceps tendinopathy: diagnosis and management. *J Am Acad Orthop Surg.* 2010;18:645-56.
- 20- Pfahler M, Branner S, Refior HJ. The role of the bicipital groove in tendopathy of the long biceps tendon. *J Shoulder Elbow Surg.* 1999; 8:419-24.
- 21- Refior H, Sowa D: Long tendon of the biceps brachii: Sites of predilection for degenerative lesions. *J Shoulder Elbow Surg.* 1995; 4(6):436-440.
- 22- Rees J, Wilson A, Wolman R. Current concepts in the management of tendon disorders. *Rheumatology.* 2006; 45:508-21.
- 23- Elser F, Braun S, Dewing C, Giphart J, Millett P. Anatomy, function, injuries, and treatment of the long head of the biceps brachii tendon. *Arthroscopy.* 2011; 27(4):581–592.
- 24- Patton W, McCluskey G. Biceps tendinitis and subluxation. *Clin Sports Med.* 2001; 20(3):505-529.
- 25- Neer C. Anterior acromioplasty for the chronic impingement syndrome in the shoulder: a preliminary report. *J Bone Joint Surg Am.* 1972;54: 41–50.
- 26- Churgay C. Diagnosis and Treatment of Biceps Tendinitis and Tendinosis. *Am Fam Physician.* 2009; 80(5):470-476.
- 27- Clark J, Harryman D. Tendons, ligaments, and capsule of the rotator cuff. Gross and microscopic anatomy. *J Bone Joint Surg Am.* 1992; 74(5):713-725.
- 28- Godges J. Biceps Brachii Tendon Proximal Rupture. Loma Linda University and University of Pacific Doctorate in Physical Therapy Programs.
- 29- Ferry A, Lee G, Murphy R, Romeo A, Verma N. A long-head of biceps tendon rupture in a fast pitch softball player: a case report. *J Shoulder Elbow Surg.* 2009;18(1):14-7.

- 30- Tangari M, Carbone S, Gallo M, Campi A. Long head of the biceps tendon rupture in professional wrestlers: treatment with a mini-open tenodesis. *J Shoulder Elbow Surg.* 2011; 20(3):409-13.
- 31- Cheng N, Pan W, Vally F, Le Roux C, Richardson M. The arterial supply of the long head of biceps tendon: anatomical study with implications for tendon rupture. *Clin Anat.* 2010; 23:683-92.
- 32- Cope M, Ali A, Bayliss N. Biceps rupture in body builders: three case reports of rupture of the long head of the biceps at the tendon-labrum junction. *J Shoulder Elbow Surg.* 2004; 13:580–2.
- 33- Gambill M, Mologne T, Provencher M. Dislocation of the long head of the biceps tendon with intact subscapularis and supraspinatus tendons. *J Shoulder Elbow Surg.* 2006; 15(6): 20-22.
- 34- Friedman D, Dunn J, Higgins L, Warner J. Proximal biceps tendon: injuries and management. *Sports Medicine and Arthroscopy Review.* 2008; 16(3):162–169.
- 35- Lafosse L, Reiland Y, Baier G, Toussaint B, Jost B. Anterior and posterior instability of the long head of the biceps tendon in rotator cuff tears: a new classification based on arthroscopic observations. *Arthroscopy.* 2007; 23:73-80.
- 36- Pagnani M, Deng X, Warren R, Torzilli P, O'Brien S. Role of the long head of the biceps brachii in glenohumeral stability: a biomechanical study in cadavera. *J Shoulder Elbow Surg.* 1996; 5:255–262.
- 37- Powell S, Nord K, Ryu R. The Diagnosis, Classification, and Treatment of SLAP Lesions. *Operative techniques in Sports Medicine,* 2012, 20:46-56.
- 38- Snyder S, Karzel R, Del Pizzo W, Ferkel R, Friedman M. SLAP lesions of the shoulder. *Arthroscopy.* 1990;6: 274-279.
- 39- Dodson C, Altchek D. SLAP Lesions: An Update on Recognition and Treatment. *J Orthop Sports Phys Ther.* 2009; 39(2):71-80.
- 40- Nam E, Snyder S. The diagnosis and treatment of superior labrum, anterior and posterior (SLAP) lesions. *Am J Sports Med.* 2003; 31:798-810.
- 41- Burkhart S, Morgan C. SLAP lesions in the overhead athlete. *Orthop Clin North Am.* 2001;32: 431–41.
- 42- Burkhart S, Morgan C. The peel-back mechanism: its role in producing and extending posterior type II SLAP lesions and its effect on SLAP repair rehabilitation. *Arthroscopy.* 1998;14: 637–40.

- 43- Yeh M, Lintner D, Luo Z. Stress distribution in the superior labrum during throwing motion. *Am J Sports Med.* 2005; 33:395–401.
- 44- Dutcheshen N, Reinold M, Gill T. Superior Labrum Anterior Posterior Lesions in the Overhead Athlete: Current Options for Treatment. *Operative Techniques in Sports Medicine.* 2007; 15(3):96–104.
- 45- Gill H, El Rassi G, Bahk M, Castillo R, McFardland E. Physical examination for partial tears of the biceps tendon. *Am J Sports Med.* 2007;35: 1334-40.
- 46- Kelly A, Drakos M, Fealy S, Taylor S, O'Brien S. Arthroscopic release of the long head of the biceps tendon: functional outcome and clinical results. *American Journal of Sports Medicine.* 2005; 33(2):208–213.
- 47- Busconi B, DeAngelis N, Guerrero P. The Proximal Biceps Tendon: Tricks and Pearls. *Sports Med Arthrosc.* 2008; 16(3):187-94.
- 48- Fisk C. Adaptation of the technique for radiography of the bicipital groove. *Radiol Technol.* 1965; 37:47–50.
- 49- Galasso O, Gasparini G, Benedetto M, Familiari F, Castricini R. Tenotomy versus tenodesis in the treatment of the long head of biceps brachii tendon lesions. *BMC Musculoskeletal Disorders.* 2012; 13:205.
- 50- Armstrong A, Teehey S, Wu T. The efficacy of ultrasound in the diagnosis of long head of biceps tendon pathology. *J Shoulder Elbow Surg.* 2006; 15:7-11.
- 51- Iannotti J, Ciccone J, Buss D. Accuracy of office based ultrasonography of the shoulder for the diagnosis of rotator cuff tears. *Journal of Bone and Joint Surgery A.* 2005;87(6): 1305–1311.
- 52- Papatheodorou A, Ellinas P, Takis F, Tsanis A, Maris I, Batakis N. US of the shoulder: rotator cuff and non-rotator cuff disorders. *Radiographics.* 2006; 26(1):23.
- 53- Kask K, Poldoja E, Lont T. Anatomy of the superior glenohumeral ligament. *Journal of Shoulder and Elbow Surgery.* 2010; 19(6):908–916.
- 54- Chang D, Mohana-Borges A, Borso M, Chung C. SLAP lesions: anatomy, clinical presentation, MR imaging diagnosis and characterization. *European Journal of Radiology.* 2008; 68(1):72–87.
- 55- Skendzel J, Dines J, Altchek D, Allen A, Bedi A. Diagnosis and Management of Superior Labral Anterior Posterior Tears in Throwing Athletes. *Am J Sports Med.* 2013; 41: 444-460.

- 56- Safran M, Abrams G. Diagnosis and management of superior labrum anterior posterior lesions in overhead athletes. *Br J Sports Med.* 2010;44: 311-318.
- 57- Carroll R, Hamilton L. Rupture of biceps brachii. a conservative method of treatment. *J Bone Joint Surg Am.* 1967;49: 1016.
- 58- Burkhead W, Arcand M, Zeman C, Habermeyer P, Walch G. The biceps tendon. Rockwood CA, Matsen FA, Wirth MA, Lippitt SB, eds. *The Shoulder Vol. 2.* Philadelphia, PA: Saunders; 2004:1059-1119.
- 59- Sethi N, Wright R, Yamaguchi K. Disorders of the long head of the biceps tendon. *J Shoulder Elbow Surg.* 1999;8: 644-654.
- 60- Barber F, Field L, Ryu R. Biceps tendon and superior labrum injuries: decision-marking. *J Bone Joint Surg Am.* 2007;89: 1844-1855.
- 61- Sandhu B, Sanghavi S, Lam F. Superior Labrum Anterior to Posterior lesions of the shoulder. *Orthopaedics and Trauma.* 2011; 25(3): 190-197.
- 62- O'Donoghue D. Subluxing biceps tendon in the athlete. *Clin Orthop Relat Res.* 1982:26-30.
- 63- Eakin C, Faber K, Hawkins R, Hovis W. Biceps tendon disorders in athletes. *J Am Acad Orthop Surg.* 1999;7: 300-310.
- 64- Frost A, Zafar M, Maffulli N. Tenotomy versus tenodesis in the management of pathologic lesions of the tendon of the long head of the biceps brachii. *Am J Sports Med.* 2009;37: 828-33.
- 65- Koh K, Ahn J, Kim S, Yoo J. Treatment of biceps tendon lesions in the setting of rotator cuff tears: prospective cohort study of tenotomy versus tenodesis. *Am J Sports Med.* 2010;38: 1584-90.
- 66- Bradbury T, Dunn W, Kuhn J. Preventing the Popeye deformity after release of the long head of the biceps tendon: an alternative technique and biomechanical evaluation. *Arthroscopy.* 2008; 24:1099-102.
- 67- Walch G, Edwards T, Boulahia A, Nove-Josserand L, Neyton L, Szabo I. Arthroscopic tenotomy of the long head of the biceps in the treatment of rotator cuff tears: clinical and radiographic results of 307 cases. *J Shoulder Elbow Surg.* 2005.
- 68- Gill T, McIrvin E, Mair S, Hawkins R. Results of biceps tenotomy for treatment of pathology of the long head of the biceps brachi. *J Shoulder Elbow Surg.* 2001;10: 247-9.

- 69- Gumina S, Carbone S, Perugia D, Perugia L, Postacchini F. Rupture of the long head biceps tendon treated with tenodesis to the coracoid process: results at more than 30 years. *Int Orthop*. 2011;35: 713-6.
- 70- Hitchcock H, Bechtol C. Painful shoulder: observations on role of tendon of long head of biceps brachii in its causation. *J Bone Joint Surg*. 1948; 30:263–273.
- 71- Becker D, Cofield R. Tenodesis of the long head of the biceps brachii for chronic bicipital tendinitis: long-term results. *J Bone Joint Surg Am*. 1989;71:376-81.
- 72- Mazzocca A, Rios C, Romeo A, Arciero R. Subpectoral biceps tenodesis with interference screw fixation. *Arthroscopy*. 2005;21:896.
- 73- Provencher M, LeClere L, Romeo A. Subpectoral Biceps Tenodesis. *Sports Med Arthrosc Rev*. 2008;16:170–176.
- 74- Romeo A, Mazzocca A, Tauro J. Arthroscopic biceps tenodesis. *Arthroscopy*. 2004;20:206-213.
- 75- Klepps S, Hazrati Y, Flatow E. Arthroscopic biceps tenodesis. *Arthroscopy*. 2002;18:1040-1045.
- 76- Calvert E, Chambers G, Regan W, Hawkins R, Leith J. Special physical examination tests for superior labrum anterior posterior shoulder tears are clinically limited and invalid: a diagnostic systematic review. *Journal of Clinical Epidemiology*. 2009; 62(5):558–63.
- 77- Kelly A, Drakos M, Fealy S, Taylor S, O'Brien S. Arthroscopic release of the long head of the biceps tendon: functional outcome and clinical results. *American Journal of Sports Medicine*. 2005; 33 (2): 208–213.
- 78- Mazzocca A, Bicos J, Santangelo S, Romeo A, Arciero R. The biomechanical evaluation of four fixation techniques for proximal biceps tenodesis. *Arthroscopy: The Journal of Arthroscopic and Related Surgery*. 2005; 21(11): 1296-1306.
- 79- Gartsman G, Hammerman S. Arthroscopic biceps tenodesis: operative technique. *Arthroscopy*. 2000;16:550-2.
- 80- Lo I, Burkhart S. Arthroscopic biceps tenodesis using a bioabsorbable interference screw. *Arthroscopy*. 2004;20:85-95.
- 81- Burns J, Bahk M, Snyder S. Superior labral tears: repair versus biceps tenodesis. *J Shoulder Elbow Surg*. 2011; 20: S2-S8.
- 82- Pinto M, Snyder S. Slap lesions: Current operative techniques and management. *Operative Techniques in Orthopaedics*. 2001; 11(1): 30-37.

- 83-Boileau P, Parratte S, Chuinard C, Roussanne Y, Shia D, Bicknell R. Arthroscopic treatment of isolated type II SLAP lesions: biceps tenodesis as an alternative to reinsertion. *Am J Sports Med.* 2009;37(5):929-93.
- 84-Hsu S, Miller S, Curtis A. Long head of biceps tendon pathology: management alternatives. *Clin Sports Med.* 2008;27:747-62.
- 85-Ruotolo C, Nottage W, Flatow E, et al. Controversial topics in shoulder arthroscopy. *Arthroscopy.* 2002;18:65-75.

Anexos

Anexo 1 - Figura 1

Anexo 2 - Figura 2

Anexo 3 - Figura 3

Anexo 4 - Normas de publicação da Revista Portuguesa de Ortopedia e Traumatologia

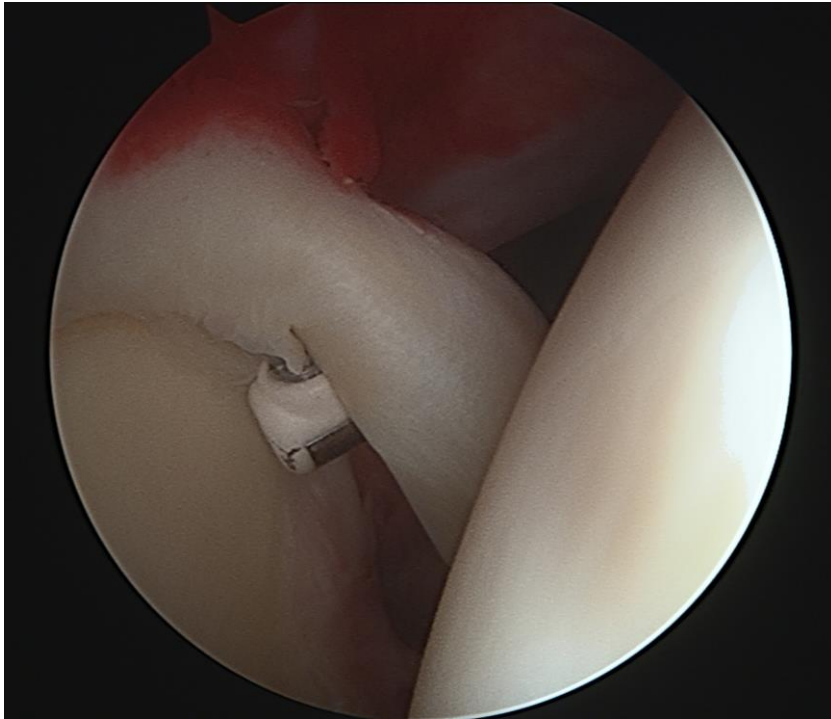


Figura 1 - Tenotomia com radiofrequência da longa porção do bicípite que se encontrava luxada (em doente com rutura do subescapular)

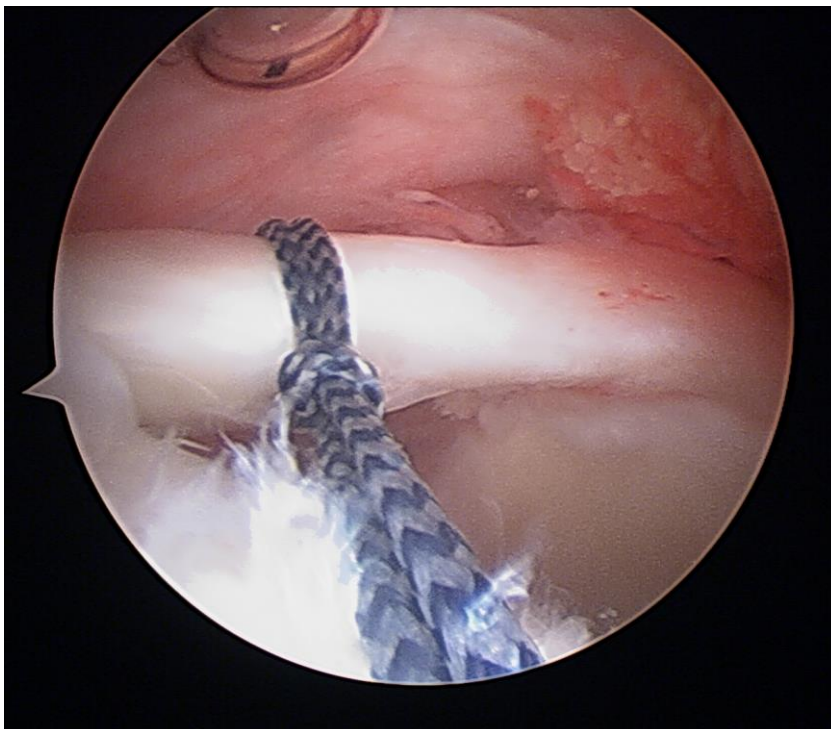


Figura 2 - Preparação da tenodese do bicípite com recurso à técnica artroscópica de “lasso loop”

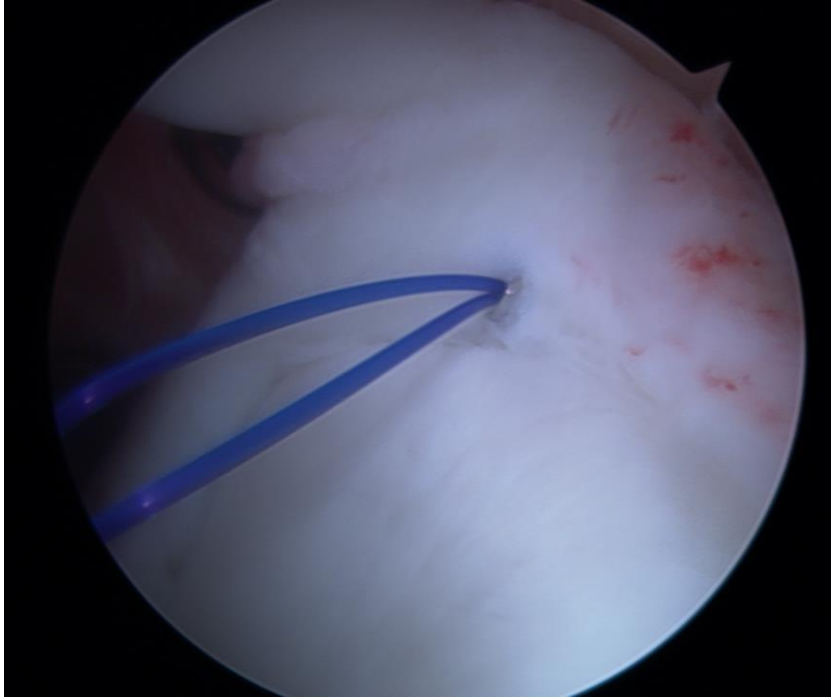


Figura 3 - Fixação artroscópica do complexo bicipito-labral superior para o tratamento de uma SLAP tipo 2

NORMAS DE PUBLICAÇÃO

Informações Gerais

A Revista Portuguesa de Ortopedia e Traumatologia é a publicação científica da Sociedade Portuguesa de Ortopedia e Traumatologia (SPOT). A Revista Portuguesa de Ortopedia e Traumatologia publica artigos na área da Ortopedia, Traumatologia e ciências afins.

A língua oficial da Revista é o português e a publicação dos artigos é bilingue em português e inglês. Os textos publicados em língua portuguesa estão em conformidade com as regras do novo Acordo Ortográfico da Língua Portuguesa e são convertidos pelo programa Lince (ILTEC © 2010).

Revisão Editorial

Os artigos submetidos para publicação são avaliados pelo Conselho de Redacção da Revista que faz uma revisão inicial quanto aos padrões mínimos de exigência da Revista Portuguesa de Ortopedia e Traumatologia e ao cumprimento das normas de publicação. O Conselho de Redacção solicita a apreciação do artigo por Revisores especialistas externos ("Peer review"). Os Revisores são sempre de instituições diferentes da instituição original do artigo e é-lhes ocultada a identidade dos autores e a sua origem.

O artigo poderá ser:

- **Aceite para publicação**, sem modificações;
- **Devolvido aos autores com proposta de modificações**;
- **Recusado para publicação**, sem interesse para a Revista Portuguesa de Ortopedia e Traumatologia.

No caso de serem propostas modificações, estas devem ser realizadas pelos autores no prazo de trinta dias.

As provas tipográficas serão enviadas ao(s) autor(es), contendo a indicação do prazo de revisão, em função das necessidades de publicação da Revista, que não deve, no entanto, ultrapassar os cinco dias úteis. O desrespeito pelo prazo desobriga da aceitação da revisão dos autores, sendo a mesma efectuada exclusivamente pelos serviços da Revista.

Tipos de artigos publicados

Artigos Originais: incluem estudos controlados e randomizados, estudos de testes diagnósticos e de triagem e outros estudos descritivos e de intervenção, bem como pesquisa básica com interesse para a Ortopedia e Traumatologia. O texto deve ter entre 2.000 e 4.000 palavras, excluindo tabelas e referências. O número de referências não deve exceder 30.

Casos Clínicos: incluem relatos de casos clínicos ou situações singulares, doenças raras ou nunca descritas, assim como formas inovadoras de diagnóstico ou tratamento. O texto é composto por uma introdução breve sobre a importância do assunto e objectivos da apresentação do(s) caso(s); por um relato resumido do caso; e por comentários que discutem aspectos relevantes e comparam o relato com outros casos descritos na literatura. O número de palavras deve ser inferior a 2.000, excluindo referências e tabelas. O número de referências não deve exceder 15.

Artigos de Revisão: incluem revisões críticas e actualizadas da literatura em relação a temas de importância clínica. Nesta categoria incluem-se os estudos de meta-análises. São em geral escritos mediante convite do Editor, podendo ser propostos pelos autores. Devem limitar-se a 6.000 palavras, excluindo referências e tabelas. As referências bibliográficas deverão ser actuais e em número mínimo de 30 e máximo de 100.

Artigos de Ensino: incluem temas essencialmente didácticos dedicados à formação pós-graduada nas áreas de Ortopedia e Traumatologia. São em geral escritos mediante convite do Editor, podendo ser propostos pelos autores.

Artigos de Investigação: incluem a apresentação de trabalhos de investigação básica ou clínica nas áreas de Ortopedia e Traumatologia ou

afins.

Notas Técnicas: incluem a descrição de detalhada de técnicas cirúrgicas ou de outra natureza relacionada com a área de Ortopedia e Traumatologia.

Artigos Estrangeiros: são escritos a convite por Redactores Estrangeiros sobre temas da sua área de especialização.

Artigos Especiais: são textos não classificáveis nas categorias acima, que o Conselho de Redacção julgue de especial interesse para publicação. A sua revisão admite critérios próprios.

Cartas ao Editor: devem comentar, discutir ou criticar artigos publicados na Revista Portuguesa de Ortopedia e Traumatologia. O tamanho máximo é de 1.000 palavras, incluindo no máximo seis referências bibliográficas. Sempre que possível, uma resposta dos autores será publicada junto com a carta. O Conselho de Redacção também solicita aos Coordenadores das Secções e Presidentes das Sociedades afins da SPOT um comentário crítico a artigos seleccionados que foram publicados na Revista sob a forma de "Fogo cruzado".

Instruções aos autores

Orientações gerais

O artigo (incluindo tabelas, ilustrações e referências bibliográficas) deve estar em conformidade com os requisitos uniformes para artigos submetidos a revistas biomédicas ("Uniform Requirements for Manuscripts Submitted to Biomedical Journals"), publicado pelo Comité Internacional de Editores de Revistas Médicas (ver a última actualização, de Abril de 2010, disponível em <http://www.icmje.org>).

Recomenda-se que os autores guardem uma versão do material enviado. Em ambas as situações de submissão (correio electrónico ou correio postal), os materiais enviados não serão devolvidos aos autores.

Instruções para submissão online

1. A Revista Portuguesa de Ortopedia e Traumatologia dá preferência à submissão online de artigos no site da Sociedade Portuguesa de Ortopedia e Traumatologia.

2. Para submissão online os autores devem aceder ao site www.spot.pt, seleccionar a área da RPOT e seguir integralmente as instruções apresentadas.

Instruções para envio por correio electrónico

1. A Revista Portuguesa de Ortopedia e Traumatologia aceita a submissão de artigos por correio electrónico.

Enviar para: rpot@spot.pt

2. **Assunto:** Escrever o título abreviado do artigo.

3. **Corpo da mensagem:** Deve conter o título do artigo e o nome do autor responsável pelos contactos pré-publicação, seguidos de uma declaração em que os autores asseguram que:

- o artigo é original;
- o artigo nunca foi publicado e, caso venha a ser aceite pela Revista Portuguesa de Ortopedia e Traumatologia, não será publicado noutra revista;
- o artigo não foi enviado a outra revista e não o será enquanto em submissão para publicação na Revista Portuguesa de Ortopedia e Traumatologia;
- todos os autores participaram na concepção do trabalho, na análise e interpretação dos dados e na sua redacção ou revisão crítica;
- todos os autores leram e aprovaram a versão final;
- não foram omitidas informações sobre financiamento ou conflito de interesses entre os autores e companhias ou pessoas que possam ter interesse no material abordado no artigo;
- todas as pessoas que deram contribuições substanciais para o artigo, mas não preencheram os critérios de autoria, são citadas nos agradecimentos, para o que forneceram autorização por escrito;

h) os direitos de autor passam para a Sociedade Portuguesa de Ortopedia e Traumatologia, caso o artigo venha a ser publicado.

NOTA: Caso o artigo seja aceite para publicação, será solicitado o envio desta declaração com a assinatura de todos os autores.

4. Arquivos anexados: Anexar arquivos que devem permitir a leitura pelos programas do Microsoft Office®, contendo respectivamente:

a) Arquivo de texto com página de rosto, resumo em português e inglês, palavras-chave, keywords, texto, referências bibliográficas e títulos e legendas das figuras, tabelas e gráficos;

b) Arquivo de tabelas, figuras e gráficos separados. Caso sejam submetidas figuras ou fotografias cuja resolução não permita uma impressão adequada, o Conselho de Redacção poderá solicitar o envio dos originais ou cópias com alta qualidade de impressão;

c) Sugere-se fortemente que os autores enviem os arquivos de texto, tabelas, figuras e gráficos em separado. Deve ser criada uma pasta com o nome abreviado do artigo e nela incluir todos os arquivos necessários. Para anexar à mensagem envie esta pasta em formato comprimido (.ZIP ou .RAR).

Instruções para envio por correio postal

1. Enviar para:

Revista Portuguesa de Ortopedia e Traumatologia

SPOT – Rua dos Aventureiros, Lote 3.10.10 – Loja B

Parque das Nações

1990-024 Lisboa - Portugal

2. Incluir uma carta de submissão, assinada por todos os autores, assegurando que:

a) o artigo é original;

b) o artigo nunca foi publicado e, caso venha a ser aceite pela Revista Portuguesa de Ortopedia e Traumatologia, não será publicado noutra revista;

c) o artigo não foi enviado a outra revista e não o será enquanto em submissão para publicação na Revista Portuguesa de Ortopedia e Traumatologia;

d) todos os autores participaram na concepção do trabalho, na análise e interpretação dos dados e na sua redacção ou revisão crítica;

e) todos os autores leram e aprovaram a versão final;

f) não foram omitidas informações sobre financiamento ou conflito de interesses entre os autores e companhias ou pessoas que possam ter interesse no material abordado no artigo;

g) todas as pessoas que deram contribuições substanciais para o artigo, mas não preencheram os critérios de autoria, são citadas nos agradecimentos, para o que forneceram autorização por escrito;

h) os direitos de autor passam para a Sociedade Portuguesa de Ortopedia e Traumatologia, caso o artigo venha a ser publicado.

3. O original deve ser enviado numa cópia impressa em folha de papel branco, tamanho A4 (210x297mm); margens de 25mm; espaço duplo; fonte Times New Roman, tamanho 10 ou 12; páginas numeradas no canto superior direito, a começar pela página de rosto. Não usar recursos de formatação, tais como cabeçalhos e rodapés. Utilizar preferencialmente formato Word, podendo utilizar também PDF, Text, ou RTF.

4. Enviar uma cópia do original em disquete ou CD, que contenha apenas arquivos relacionados ao artigo.

Orientações para cada secção do material a submeter

Cada secção deve ser iniciada numa nova página, na seguinte ordem: página de rosto, resumo em português incluindo palavras-chave, resumo em inglês incluindo keywords, texto, agradecimentos, referências bibliográficas, tabelas (cada tabela completa, com título e notas de rodapé, em página separada), gráficos (cada gráfico completo, com título e notas de rodapé em página separada) e legendas das figuras.

Página de rosto

A página de rosto deve conter todas as seguintes informações:

a) Título do artigo, conciso e informativo, evitando abreviaturas;

b) Título na língua inglesa;

c) Título abreviado (para constar no cabeçalho das páginas), com máximo de 100 caracteres, contando os espaços;

d) Nome de cada um dos autores (o primeiro nome e o último sobrenome devem obrigatoriamente ser informados por extenso; todos os demais nomes aparecem como iniciais);

e) Titulação mais importante de cada autor;

f) Nome, endereço postal, telefone, fax e endereço electrónico do autor responsável pela correspondência;

g) Nome, endereço postal, telefone, fax e endereço electrónico do autor responsável pelos contactos prévios à publicação;

h) Identificação da instituição ou serviço oficial ao qual o trabalho está vinculado;

i) Declaração de conflito de interesse (escrever “nada a declarar” ou declarar claramente quaisquer interesses económicos ou de outra natureza, que se possam enquadrar nos conflitos de interesse);

j) Identificação da fonte financiadora ou fornecedora de equipamento e materiais, quando for o caso;

Resumo

O resumo deve ser submetido em duas línguas: português e inglês. O resumo deve ter no máximo 250 palavras. Todas as informações que aparecem no resumo devem aparecer também no artigo.

Abaixo do resumo, devem constar três a dez palavras-chave que auxiliarão a inclusão adequada do resumo nas bases de dados bibliográficas. As palavras-chave em inglês (keywords) devem preferencialmente estar incluídas na lista de “Medical Subject Headings”, publicada pela U. S. National Library of Medicine, do National Institute of Health, e disponível em <http://www.nlm.nih.gov/mesh/meshhome.html>

O resumo deve ser estruturado conforme descrito a seguir:

Resumo de artigo original:

Objectivo: Informar por que o estudo foi iniciado e quais foram as hipóteses iniciais, se houve alguma. Definir precisamente qual foi o objectivo principal e os objectivos secundários mais relevantes.

Material e Métodos: Informar sobre o desenho do estudo, o contexto ou local, os pacientes ou materiais e os métodos de trabalho e de obtenção de resultados.

Resultados: Informar os principais dados, intervalos de confiança e significado estatístico.

Conclusões: Apresentar apenas conclusões apoiadas pelos dados do estudo e que contemplem os objectivos, bem como sua aplicação prática.

Resumo de artigo de revisão:

Objectivo: Informar por que a revisão da literatura foi feita, indicando se foca algum factor em especial, como etiopatogenia, prevenção, diagnóstico, tratamento ou prognóstico.

Fontes dos dados: Descrever as fontes da pesquisa, definindo as bases de dados e os anos pesquisados. Informar sucintamente os critérios de selecção de artigos e os métodos de extracção e avaliação da qualidade das informações.

Síntese dos dados: Informar os principais resultados da pesquisa, sejam quantitativos ou qualitativos.

Conclusões: Apresentar as conclusões e suas aplicações clínicas, limitando generalizações aos domínios da revisão.

Resumo de caso clínico

Objectivo: Informar por que o caso merece ser publicado, com ênfase nas questões de singularidade ou novas formas de diagnóstico e tratamento.

Descrição: Apresentar sinteticamente as informações básicas do caso, com ênfase nas mesmas questões singularidade.

Comentários: Conclusões sobre a importância do caso clínico e as perspectivas de aplicação prática das abordagens inovadoras.

Texto

O texto dos artigos originais deve conter as seguintes secções, cada uma com o seu respectivo subtítulo:

- a) **Introdução:** sucinta, citando apenas referências estritamente pertinentes para mostrar a importância do tema e justificar o trabalho. No final da introdução, os objectivos do estudo devem ser claramente descritos.
- b) **Material e Métodos:** descrever a população estudada, a amostra e os critérios de selecção; definir claramente as variáveis e detalhar a análise estatística; incluir referências padronizadas sobre os métodos estatísticos e informação de eventuais programas de computação. Procedimentos, produtos e equipamentos utilizados devem ser descritos com detalhes suficientes para permitir a reprodução do estudo. Deve incluir-se declaração de que todos os procedimentos tenham sido aprovados pela comissão de ética da instituição a que está vinculado o trabalho.
- c) **Resultados:** devem ser apresentados de maneira clara, objectiva e com sequência lógica. As informações contidas em tabelas ou figuras não devem ser repetidas no texto. Deve-se preferir o uso de gráficos em vez de tabelas quando existe um número muito grande de dados.
- d) **Discussão:** deve interpretar os resultados e compará-los com os dados já descritos na literatura, enfatizando os aspectos novos e importantes do estudo. Devem-se discutir as implicações dos achados e as suas limitações, bem como a necessidade de pesquisas adicionais. As conclusões devem ser apresentadas no final da discussão, levando em consideração os objectivos iniciais do estudo.

O texto dos artigos de revisão não obedece a um esquema rígido de secções.

O texto dos casos clínicos deve conter as seguintes secções, cada uma com o seu respectivo subtítulo:

- a) **Introdução:** apresenta de modo sucinto o que se sabe a respeito da patologia em questão e quais são as práticas actuais de abordagem diagnóstica e terapêutica.
- b) **Descrição do(s) caso(s):** o caso é apresentado com detalhes suficientes para o leitor compreender toda a evolução e os seus factores condicionantes. Quando o artigo descrever mais de um caso, sugere-se agrupar as informações em tabela.
- c) **Discussão:** apresenta correlações do(s) caso(s) com outros descritos e a sua importância para a prática clínica.

Agradecimentos

Devem ser breves e objectivos, somente a pessoas ou instituições que contribuíram significativamente para o estudo, mas que não tenham preenchido os critérios de autoria. Os integrantes da lista de agradecimento devem dar a sua autorização por escrito para a divulgação de seus nomes, uma vez que os leitores podem supor seu endosso às conclusões do estudo.

Referências bibliográficas

As referências bibliográficas devem ser numeradas e ordenadas segundo a ordem de aparecimento no texto, no qual devem ser identificadas pelos algarismos árabes respectivos entre parêntesis. Se houver mais de 6 autores, devem ser citados os seis primeiros nomes seguidos de "et al". Os títulos de revistas devem ser abreviados de acordo com o estilo usado no *Index Medicus*. Uma lista extensa de periódicos, com as suas respectivas abreviaturas, está disponível através da publicação da NLM "List of Serials Indexed for Online Users" em <http://www.nlm.nih.gov/tsd/journals>.

As referências bibliográficas devem estar em conformidade com os requisitos uniformes para artigos submetidos a revistas biomédicas ("Uniform Requirements for Manuscripts Submitted to Biomedical Journals"), publicado pelo Comité Internacional de Editores de Revistas Médicas (estão disponíveis exemplos de referências bibliográficas em: http://www.nlm.nih.gov/bsd/uniform_requirements.html)

Listam-se em seguida alguns exemplos de referência bibliográfica:

- 1. Artigo padrão

Halpern SD, Ubel PA, Caplan AL. Solid-organ transplantation in HIV-infected patients. *N Engl J Med.* 2002;347:284-7.

2. Livro

Murray PR, Rosenthal KS, Kobayashi GS, Pfaller MA. *Medical microbiology.* 4th ed. St. Louis: Mosby; 2002.

3. Capítulo de livro

Meltzer PS, Kallioniemi A, Trent JM. Chromosome alterations in human solid tumors. In: Vogelstein B, Kinzler KW, editors. *The genetic basis of human cancer.* New York: McGraw-Hill; 2002. p. 93-113.

4. Teses e dissertações

Borkowski MM. *Infant sleep and feeding: a telephone survey of Hispanic Americans [dissertation].* Mount Pleasant (MI): Central Michigan University; 2002.

5. Trabalho apresentado em congresso ou similar (publicado)

Christensen S, Oppacher F. An analysis of Koza's computational effort statistic for genetic programming. In: Foster JA, Lutton E, Miller J, Ryan C, Tettamanzi AG, editors. *Genetic programming. EuroGP 2002: Proceedings of the 5th European Conference on Genetic Programming; 2002 Apr 3-5; Kinsdale, Ireland.* Berlin: Springer; 2002. p. 182-91.

6. Artigo de revista eletrónica

Abood S. Quality improvement initiative in nursing homes: the ANA acts in an advisory role. *Am J Nurs [serial on the internet].* 2002 Jun [cited 2002 Aug 12];102(6):[about 3 p.]. Available from: <http://www.nursingworld.org/AJN/2002/june/Wawatch.htm>.

7. Sítio na Internet

Cancer-Pain.org [homepage on the Internet]. New York: Association of Cancer Online Resources, Inc.; c2000-01 [updated 2002 May 16; cited 2002 Jul 9]. Available from: <http://www.cancer-pain.org/>.

Artigos aceites para publicação, mas ainda não publicados, podem ser citados desde que seguidos da indicação "in press". Observações não publicadas e comunicações pessoais não podem ser citadas como referências; se for imprescindível a inclusão de informações dessa natureza no artigo, elas devem ser seguidas pela observação "observação não publicada" ou "comunicação pessoal" entre parênteses no corpo do artigo.

Tabelas

Cada tabela deve ser apresentada em folha separada, numerada na ordem de aparecimento no texto, e com um título sucinto, porém explicativo. Todas as notas explicativas devem ser apresentadas em notas de rodapé e não no título, identificadas pelos seguintes símbolos, nesta sequência: *, †, ‡, §, ||, **, ††, ‡‡. As tabelas não devem conter linhas verticais ou horizontais a delimitar as células internas.

Figuras (fotografias, desenhos, gráficos)

Todas as figuras devem ser numeradas na ordem de aparecimento no texto. As notas explicativas devem ser apresentadas nas legendas. As figuras reproduzidas de outras fontes já publicadas devem indicar a fonte e ser acompanhadas por uma carta de permissão de reprodução do detentor dos direitos de autor. As fotografias não devem permitir a identificação do paciente ou devem ser acompanhadas de autorização por escrito para publicação.

As imagens em formato digital devem ser anexadas nos formatos TIFF ou JPEG, com resolução entre 300 e 600 ppp, dimensão entre 15cm e 20cm e a cores, para possibilitar uma impressão nítida. As figuras serão convertidas para o preto-e-branco só para efeitos de edição impressa. Caso os autores julguem essencial que uma determinada imagem seja colorida, solicita-se contacto com os editores. As imagens em formato de papel devem conter no verso uma etiqueta com o seu número, o nome do primeiro autor e uma seta indicando o lado para cima.

Legendas das figuras

Devem ser apresentadas em página própria, devidamente identificadas com os respectivos números.

Abreviaturas, símbolos e acrónimos

Devem ser evitados, principalmente no título e resumo. O termo completo expandido deve preceder o primeiro uso de uma abreviatura, símbolo ou acrónimo.

Unidades de medida

Devem ser usadas as Unidades do Sistema Internacional (SI), podendo usar-se outras unidades convencionais quando forem de uso comum.

Apêndices

Apêndice 1 – Figura 4

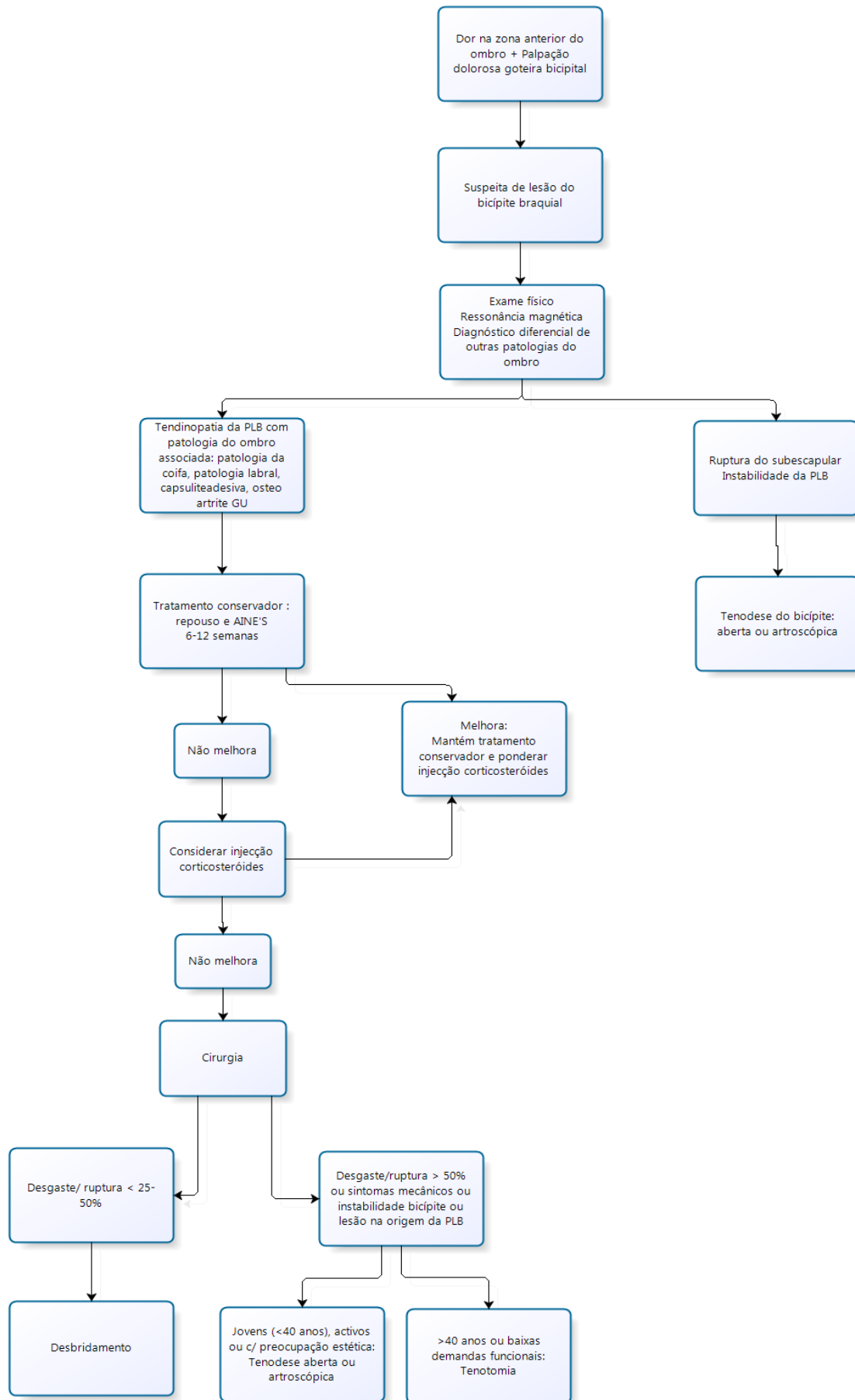


Figura 4 – Algoritmo de tratamento da patologia da longa porção do bicipite